腸閉塞症状を繰り返し待機手術で診断しえた左傍十二指腸ヘルニアの一例

村上 高徳[1) 5)]、佐藤 和則[1) 5)]、須藤 翔[5)]、藤原 沙映[1) 5)]、新井 徹[4) 5)]、
樋口 博之[1)]、木村 聖路[1)]、西谷 大輔[1)]、須藤 武道[2)]、児玉 博之[2)]、
山田 芳嗣[2)]、小倉 雄太[2)]、山岸 晋一朗[3)]

[1)] 青森労災病院　消化器内科、[2)] 青森労災病院　外科、[3)] 青森労災病院　病理診断部
[4)] むつ総合病院　消化器内科・内科、[5)] 弘前大学大学院医学研究科消化器血液内科学講座

要　旨　症例は41歳。女性。生来健康。心窩部痛、嘔気、嘔吐のため当科を受診。CTでTreitz靱帯近傍空腸の壁肥厚と腫瘤影を認め、口側十二指腸の拡張がみられた。腫瘍により通過障害をきたしていると考えたが、完全閉塞はきたしておらず症状が軽快したため待機手術の方針となり外来で術前検査を進めた。腫瘍の確定診断は得られなかったが、腸閉塞の症状を繰り返したため手術の方針とした。開腹所見ではヘルニア嚢にTreitz靱帯からでてすぐの空腸が入り込んでおり、ヘルニア嚢と空腸は一部癒着を認めた。左傍十二指腸ヘルニアと診断された。触診上、Treitz靱帯から肛門側に腫瘍を疑う小結節を触知したため、空腸を切除した。内ヘルニア根治術、小腸切除術が行われ、術後は良好に経過した。切除小腸の病理診断は漿膜下のFibrosisであり腫瘍は認めなかった。腸閉塞症状を繰り返し待機手術で診断しえた左傍十二指腸ヘルニアの一例を経験したので、若干の文献的考察を加えて報告する。

Key Words：左傍十二指腸ヘルニア、内ヘルニア

緒　　言

左傍十二指腸ヘルニアは稀な内ヘルニアである。今回は、腸閉塞症状を繰り返し待機手術で診断しえた左傍十二指腸ヘルニアの一例を経験したので報告する。

症　　例

患　者：41歳。女性。

主　訴：心窩部痛、嘔気、嘔吐。

既往歴：なし。

家族歴：なし。

現病歴：冷凍イカの刺身を食べた翌日に、心窩部痛と嘔吐が出現し当科を受診した。

入院時現症：身長153㎝、体重52kg、BMI 22.21kg/㎡、体温36.5℃、血圧135/87 mmHg、脈拍82/分、SpO2 99%（room air）。腹部は平坦・軟、腸管蠕動音は正常であった。明らかな腫瘤を触知せず心窩部に軽度の圧痛あり。筋性防御および反跳痛はなかった。

入院時血液検査所見：WBC 9660/μl、γ-GTP35U/Lと軽度上昇を認めたがその他に有意所見はなかった。

腹部超音波検査：異常所見はなかった。

上部消化管内視鏡検査（EGD）：胃粘膜萎縮（C-2）があり、多数の過形成ポリープと胃底腺ポリープが混在していた。

迅速ウレアーゼ試験：陽性であった。Helicobacter pylori感染性胃炎と診断し一次除菌を行った。除菌は成功したが上腹部不快感、嘔気、嘔吐は残存した。

腹部CT検査所見：Treitz靱帯近傍空腸の壁肥厚と腫瘤を認め、口側十二指腸の拡張がみられた（図1）。消化管間質腫瘍（GIST：Gastrointestinal stromal tumor）などの腫瘍により通過障害をきたしている可能性を考えたが、完全閉塞はきたしておらず症状が軽快したため待機手術の方針となり外来で術前検査を進めた。数日後に腹痛、嘔吐の再燃があり同日入院とした。

上部消化管X線造影：胃・十二指腸に液体貯留と十二指腸の拡張を認めた。Treitz靱帯の肛門側にもガストログラフィンの流出を認めた（図2）。消化管造影後に再検したCTでは

Treitz靱帯近傍空腸の壁肥厚はみられたが、腫瘤影は認めなかった。またガストログラフィンの肛門側への流出が確認された(図3)。EGDでは粘膜面の異常を指摘できず、狭窄の認識がないまま空腸に挿入され、再現性のある狭窄や閉塞起点は指摘されなかった（図4)。腫瘤の確定診断は得られなかったが、腸閉塞の症状を繰り返したため手術の方針とした。

手術所見：ヘルニア嚢にTreitz靱帯からでてすぐの空腸が入り込んでおり、ヘルニア嚢と空腸は一部癒着を認めた。左傍十二指腸ヘルニアと診断された。触診上、Treitz靱帯から肛門側に腫瘍を疑う小結節を触知したため、空腸を切除した。内ヘルニア根治術、小腸切除術が行われた。術後経過良好で第76病日に退院した。手術標本の病理所見は漿膜下の線維化巣を認めたが異形細胞の増生を認めなかった（図5、6)。洗浄腹水細胞診でも異常細胞を認めなかった。

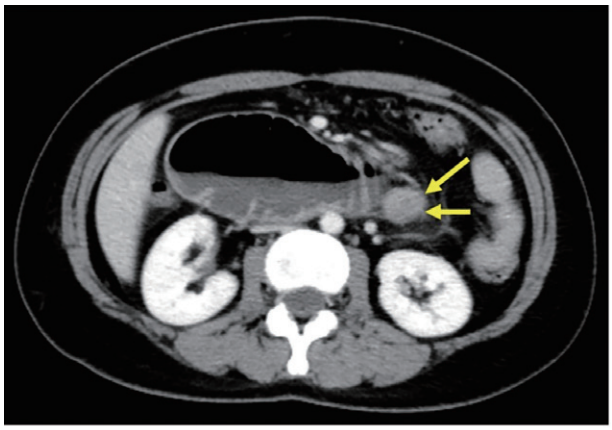

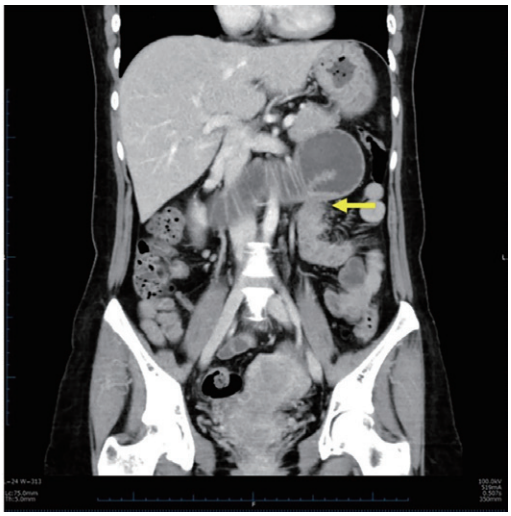

図１：腹部造影CT①
Treitz靱帯近傍空腸の壁肥厚（左図の矢印）と腫瘤（右図の矢印）を認め、口側十二指腸の拡張がみられた。

図２：上部消化管X線造影①
胃・十二指腸に液体貯留と十二指腸の拡張を認めた。Treitz靱帯の肛門側にもガストログラフィンの流出を認めた。

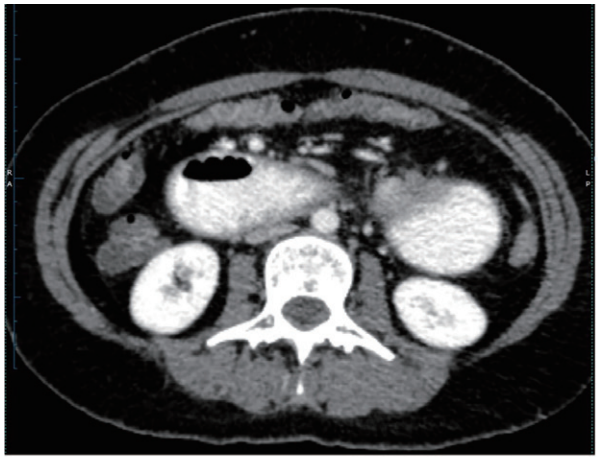

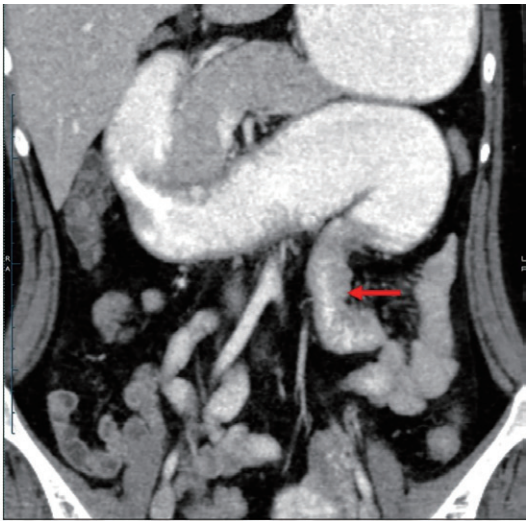

図３：腹部造影CT②
Treitz靱帯近傍空腸の壁肥厚はみられたが、
腫瘤影は認めなかった。ガストログラフィンの肛門側への流出が確認された。

図４：上部消化管Ｘ線造影②　再現性のある狭窄や閉塞起点は指摘されなかった。

考　　察

内ヘルニアは腹腔内の異常裂孔や腹膜窩に腹部臓器が嵌入することによって生じ、その多くは腸閉塞症状で発症し開腹術中に診断される場合が多く、比較的まれである［1-3］。そのうち、欧米では傍十二指腸ヘルニアの頻度がもっとも高く、本邦では腸間膜裂孔ヘルニアが約半数を占める［4］。

右傍十二指腸ヘルニアは嵌入した腸管によって上腸間膜動脈や上腸間膜静脈を圧排することから小腸全体の血流低下をきたすと考えられており、急性腹症として緊急開腹手術となる症例が多い傾向にある。左傍十二指腸ヘルニアは腹膜刺激徴候を呈する症例が少なく、待機的手術が可能であることが多い［5］。

傍十二指腸ヘルニアに関しては、左右差は

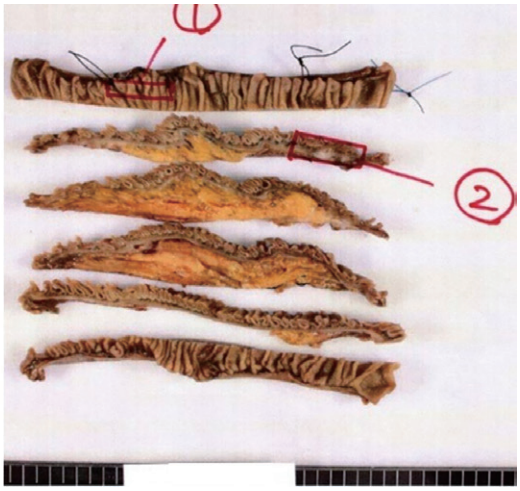

図５：手術標本
①、②とも漿膜下に線維化巣を認めた。

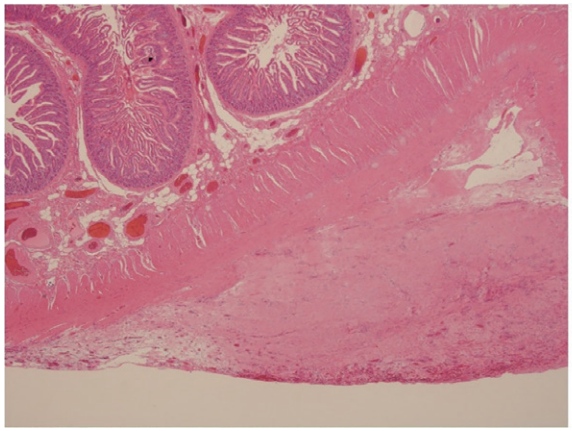

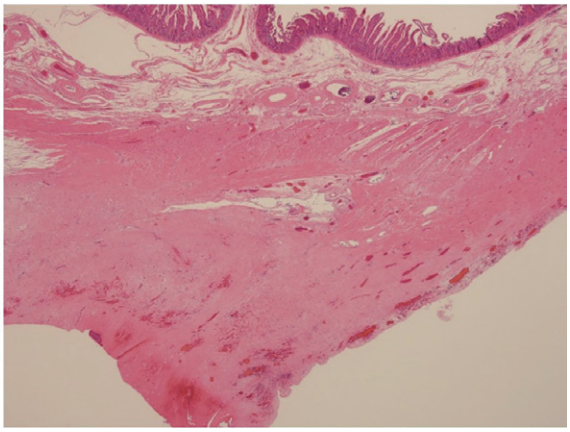

図６：病理標本
異形細胞の増生は観察されず悪性所見はなし。病理診断はFibrosisであった。洗浄腹水でも異常細胞を認めなかった。

3：1で左側に多く、男女比は3：1で男性に多いとされ、30歳台が好発年齢とされている［6］。原因としては先天的要因と後天的要因が関与して生じるとされており、先天的要因は胎生期の腸回転異常、すなわち腸回転の第2段階において中腸の右半分は回転を停止し、左半分が正常な回転を行う結果、上行結腸間膜の背側に小腸の大部分が位置するという説である［7］。また、明らかな腸回転異常を認めない場合でも、腸回転の第3段階において上行結腸間膜の後腹膜への癒着が不十分で、なおかつ上行結腸が壁側腹膜に固定された場合に後腹膜に異常な腔が存在する［7］。ここに腹腔内圧の上昇や腸管の蠕動などの後天的要因が加わって腸管が入り込み、発症するとされている［6, 8］。

傍十二指腸ヘルニアの症状としては、腹痛・嘔吐・腫瘤の触知が3主徴とされている。また、無症状のまま他疾患の精査・手術時に発見される例も少なくない［9］。

小腸造影では、小腸係蹄は、嚢に入っているように滑らかな円弧状の境界を持った集塊を示し、この集塊は、体位変換、圧迫などで移動しにくく、多くの場合、骨盤内に小腸陰影を欠き、嚢内の小腸は運動減弱のためバリウムの通過が遅れ、ガスの貯留を示すことが多く、輸入脚係蹄が認められる所見が特徴である［10,11］。

造影CT検査では、上行結腸間膜後方や下行結腸間膜後方に小腸が集簇し、嚢状構造を呈するsac-like appearanceや下腸間膜静脈やその分枝が腹側に圧排される所見が特徴である。

典型的な上部消化管X線造影所見、CT所見は自験例では認めなかった。癒着があり嵌入を繰り返すも、嵌頓せず解除されていたことが症状を繰り返した原因として考えられる。CT所見で腫瘤が認められたのは壁肥厚があり蠕動が加わったことで腫瘤のように写ったと考えられる。本症例ではCT検査で確定診断に至らずEGDや上部消化管X線検査など他の検査を施行して得られた所見から総合的に手術を判断した。

治療方法は、ヘルニア内容の整復とヘルニア門の閉鎖もしくは開放が原則である［12］。すなわち、嵌頓した小腸を開腹下で徒手的に（あるいは腹腔鏡下に）整復し、形成されたヘルニア門を縫合して閉鎖、あるいは腸間膜を切開してヘルニア門を開放する。左傍十二指腸ヘルニアでは、腸管をヘルニア門より引き出した後に、下腸間膜静脈や左結腸静脈を損傷しないよう注意を要する［12］。右傍十二指腸ヘルニアは、上行結腸間膜の壁側腹膜への癒合不全だけではなく、小腸の腸回転異常によるTreitz靱帯の形成不全や小腸腸間膜基部の狭小化を伴うことがあり、軸捻転を予防するLadd手術や、上行結腸を下行結腸に固定するBill手術などの追加手術が推奨されている［12］。腸管が壊死に陥ることは比較的まれで、腸切除を必要とする頻度は20%程度とされる［13］。自験例では手術担当医が術中に触診して小結節を触知しており、腫瘍である可能性があることを考え小腸切除術を行った。

結　語

腸閉塞症状を繰り返し待機手術で診断しえた左傍十二指腸ヘルニアの一例を経験したので若干の考察を加え報告した。

文　献

1）和久利彦，渡辺和彦，富岡憲明，折田洋二郎．異常裂孔に生じた内ヘルニアの2例．日消外会誌2005 ; 38 : 545-8.

2）磯谷正敏．イレウス．蜂須賀喜多男，中野哲，急性腹症の診断と治療，東京：医学図書出版，1987 : 655-95.

3）Clemenz FW，Kemmerer WT．Intersigmoid hernia. Arch Surg 1967 ; 94 : 22-4.

4）庄司佑，渋谷哲夫，秋丸琥甫．内ヘルニア嵌頓．和田達雄，腹壁・腹膜・イレウスの外科Ⅱ．第25巻B，東京：中山書店，1990 : 284.

5）日本腹部救急医学会雑誌36（1）：111-114，2016

6）天野純治（1995）3内ヘルニア［1］傍十二指腸ヘルニア．冲永功太編，ヘルニアのすべて，へるす出版，東京，pp247-263

7）青山真吾，村尾佳則，木村貴明他（2016）早期手術により腸切除術を回避できた右傍十二指腸ヘルニアの1例　近畿大医誌 第41巻3，4号：97-102

8）Bill AH（1979）Malrotation of the intestine Edited by Ravitch MM,Welch KJ Benson CD, et al : Pediatric Surgery. 3 ed. Year BookMedic Publishers, Chicago, London : pp912-923

9）池田治，松尾亮太，中山健他（2012）腸回転異常を伴った右傍十二指腸ヘルニアによる小腸捻転の1例　日臨外　会誌73：894-898

10）大島良雄，斉藤泰弘，茂木安平他：レ線学的に術前診断を下した左傍十二指腸ヘルニア．最新医1960；15：3251.

11）Exner FB : Roentgen diagnosis of right paraduodenal hernia. Am J Roentg 1933；29；585-599.

12）桒谷将城，坂本直哉（2019）傍十二指腸ヘルニア　日本臨牀　消化管症候群（第3版）（Ⅰ），p363-365

13）鈴木淳一他：内ヘルニアの診断と治療．小児外科　44 : 14-17, 2012